



CENTRO UNIVERSITÁRIO DE ANÁPOLIS  
CURSO DE MEDICINA

ÁLVARO MARTINS VAZ PERES  
DIOGO SANTOS DE LIMA  
JOSÉ ANTÔNIO CARVALHO DE ÁVILA  
LEONARDO HENRIQUE ALVES LOPES  
WILLIAM GRANGEIRO TOMÉ

**FISIOPATOLOGIA DAS PNEUMONIAS INTERSTICIAIS  
IDIOPÁTICAS – REVISÃO SISTEMÁTICA DE LITERATURA**

Anápolis – Goiás

2017

ÁLVARO MARTINS VAZ PERES  
DIOGO SANTOS DE LIMA  
JOSÉ ANTÔNIO CARVALHO DE ÁVILA  
LEONARDO HENRIQUE ALVES LOPES  
WILLIAM GRANGEIRO TOMÉ

**FISIOPATOLOGIA DAS PNEUMONIAS INTERSTICIAIS  
IDIOPÁTICAS – REVISÃO SISTEMÁTICA DE LITERATURA**

Trabalho de Curso apresentado como parte de exigência para a graduação no Curso de Medicina do Centro Universitário de Anápolis – UniEVANGÉLICA.

**Orientador:** Prof. Ms. Denis Masashi Sugita

Anápolis – Goiás

2017

## RESUMO

As doenças pulmonares intersticiais (DPIs) abrangem um grupo de mais de 180 distúrbios diferentes e a classificação para as DPIs, segundo as Diretrizes da Sociedade Brasileira de Pneumologia e Tisiologia, de 2012, corresponde a uma divisão em cinco grandes grupos. As pneumonias intersticiais idiopáticas (PIIs) constituem um dos grupos. São doenças de etiologia muitas vezes desconhecida, que compartilham aspectos clínicos e radiológicos similares. São distinguidas, principalmente, pela biópsia pulmonar e pelo padrão histopatológico, sendo caracterizada por variados graus de inflamação e fibrose, com clínica de dispneia. Objetiva-se descrever as principais PIIs, com foco em suas respectivas fisiopatologias, conceituando cada entidade desse grupo de doenças, de acordo com as sociedades nacionais e internacionais, através de revisão sistemática da literatura, orientando-se pela Recomendação PRISMA. Através de descritores, foram levantados 142 artigos em bases de dados digitais e, após aplicação dos critérios de exclusão, 18 trabalhos foram analisados e comparados para melhor compreensão da fisiopatologia das PIIs. Apesar da vasta literatura relacionada ao tema, notou-se um extremo déficit na abordagem fisiopatológica. De acordo com a revisão, notou-se que a classificação das PIIs ainda pode ser aprimorada e que ainda existe uma escassez de detalhamento e aprofundamento em relação as PIIs, sendo necessárias maiores buscas e incentivos ao conhecimento dessas doenças, visando o maior entendimento de seus aspectos e conseqüentemente melhora em seu rastreamento e tratamento.

**Palavras-chave:** Doenças pulmonares intersticiais. Fibrose pulmonar. Patogênese.

## ABSTRACT

Interstitial lung diseases (ILD) encompass a group of more than 180 different disorders and the classification for ILD, according to the Guidelines of the Brazilian Society of Pulmonology and Phthisiology, 2012, corresponds to a division into five large groups. Idiopathic interstitial pneumonias (IIPs) are one of the groups. They are diseases of unknown etiology that share similar clinical and radiological aspects. They are distinguished, mainly, by pulmonary biopsy and histopathological pattern, being characterized by varying degrees of inflammation and fibrosis, with clinical dyspnea. The objective is to describe the main IIPs, focusing on their respective pathophysiology's, conceptualizing each entity of this group of diseases, according to national and international societies, through a systematic review of the literature, guided by the PRISMA Recommendation. Through descriptors, 142 articles were collected in digital databases and, after application of the exclusion criteria, 18 papers were analyzed and compared for a better understanding of the pathophysiology of the IIPs. Despite the vast literature related to the subject, an extreme deficit in the pathophysiological approach was noted. According to the review, it was noted that the classification of the IIPs can still be improved and that there is still a shortage of detail and deepening in knowledge of IIPs, being necessary greater searches and incentives to the understanding of these diseases, with consequently improvement in their screening and treatment.

**Keywords:** Interstitial lung diseases. Pulmonary fibrosis. Pathogenesis.

## SUMÁRIO

1. INTRODUÇÃO .....	6
2. OBJETIVOS .....	9
2.1. Objetivo Geral .....	9
2.2. Objetivo Específico .....	9
3. METODOLOGIA .....	9
4. RESULTADOS .....	11
5. DISCUSSÃO .....	16
5.1. Fibrose Pulmonar Idiopática.....	16
5.1.1. Fisiopatologia .....	17
5.2. Pneumonia Intersticial Não-específica .....	18
5.2.1. Fisiopatologia .....	20
5.3. Pneumonia Intersticial Aguda.....	22
5.3.1. Fisiopatologia .....	23
5.4. Pneumonia Organizante.....	25
5.4.1. Fisiopatologia .....	26
5.5. Pneumonia Intersticial Bronquiocêntrica .....	27
5.5.1. Fisiopatologia .....	28
6. CONCLUSÃO .....	29
7. REFERÊNCIAS BIBLIOGRÁFICAS .....	30

## 1. INTRODUÇÃO

A doença pulmonar intersticial (DPI), também denominada “doença pulmonar parenquimatosa difusa”, é um termo que abrange mais de 180 distúrbios diferentes. Estes distúrbios são agrupados em conjunto, porque compartilham aspectos patológicos, fisiológicos, clínicos e radiológicos. O aspecto mais comum desse tipo de doença é a infiltração do pulmão por células inflamatórias e líquido, levando à retração cicatricial, fibrose e obliteração capilar os quais, se não tratados, podem evoluir para insuficiência respiratória grave, tendo como substrato anatomopatológico, uma lesão terminal, conhecida como “pulmão em favo de mel” (MARTINEZ, 1998).

As alterações clínicas e funcionais pulmonares são as de uma doença pulmonar restritiva. Os pacientes apresentam dispneia, taquipneia, crepitações no final da inspiração e eventual cianose, sem sibilos ou outras evidências de obstrução das vias aéreas. Os aspectos fisiológicos clássicos consistem em reduções da capacidade de difusão de dióxido de carbono, volume pulmonar e complacência. Embora as entidades frequentemente possam ser distinguidas nos estágios iniciais, é difícil diferenciar as formas avançadas, porque resultam em cicatrização e destruição macroscópica do pulmão, frequentemente referidas como pulmão em estágio final (ROBBINS, 2010).

Nas DPIs, classifica-las se torna, frequentemente, uma tarefa complicada. A etiologia é desconhecida em muitas situações; uma mesma doença pode apresentar evolução aguda ou crônica; pode haver diferentes aspectos radiológicos e anatomopatológicos (por exemplo, pneumonite de hipersensibilidade); e doenças dentro da mesma subcategoria podem ter progressão e prognóstico variáveis. Além disso, exames laboratoriais e de função pulmonar pouco contribuem para a diferenciação das doenças. Diversos critérios podem ser utilizados para a realização de uma classificação para as DPIs, como critérios clínicos, etiológicos, laboratoriais, radiológicos e histológicos, assim como a prevalência das doenças. (Sociedade Brasileira de Pneumologia e Tisiologia - SBPT, 2012).

A classificação mais adotada é a divisão feita pela Sociedade Brasileira de Pneumologia e Tisiologia, em 2012, criada com o intuito de estruturar e facilitar o estudo dessas afecções intersticiais pulmonares. A classificação para as DPIs, segundo as Diretrizes da Sociedade Brasileira de Pneumologia e Tisiologia de 2012, corresponde a:

- Causas ou associações conhecidas: Pneumoconioses, infecções, drogas, colagenoses, aspiração gástrica, imunodeficiências, proteinopatias, metal e tabaco-relacionadas;
- Pneumonias intersticiais idiopáticas: Fibrose pulmonar idiopática, pneumonia intersticial não específica, pneumonia organizante, pneumonia intersticial aguda e pneumonia intersticial bronquiolocêntrica;
- Linfoides: Bronquiolite linfoide, hiperplasia linfoide reativa, pneumonia intersticial linfoide, granulomatose linfomatoide e linfoma;
- Granulomatosas: Sarcoidose, pneumonite de hipersensibilidade e infecções;
- Miscelânea: Linfangioleiomiomatose, proteinose alveolar, pneumonia eosinofílica, bronquiolite constrictiva e doenças de depósito.

O subgrupo das pneumonias intersticiais idiopáticas (PIIs) foi escolhido devido ao fato de serem as doenças do interstício pulmonar mais prevalentes, como afirmado por Travis *et al.* (2000), chegando a representar 70% dos casos de DPIs, enquanto as de etiologia conhecida representariam cerca de 30%. Enfatiza-se, também, a dificuldade de uma classificação mais didática, especificando sua fisiopatologia. Moniz (2001) retifica tal afirmação, ao dizer que o grupo das pneumonias intersticiais tem sido alvo de alguma confusão, pois a classificação não é consensual.

As PIIs são doenças de etiologia desconhecida, que compartilham aspectos clínicos e radiológicos similares. São distinguidas, principalmente, pelo padrão histopatológico, observado na biópsia pulmonar. São classificadas em seis subtipos histológicos, sendo todos caracterizados por variados graus de inflamação e fibrose, com clínica de dispneia. O diagnóstico é baseado na história, exame físico, exame imagiológico, testes de função pulmonar e biópsia de pulmão. O tratamento é frequentemente ineficaz e o prognóstico varia de acordo com o subtipo, podendo ser excelente ou próximo da fatalidade. (MERCK, 2011).

Nesse grupo, não se incluem doenças idiopáticas, com padrão clínico, radiológico e histológico específico, como sarcoidose e linfangioleiomiomatose. A *American Thoracic Society* propôs, em 2002, a inclusão de sete entidades nessa categoria: pneumonia intersticial aguda, a pneumonia intersticial usual, a pneumonia intersticial não específica, a pneumonia intersticial descamativa, a bronquiolite respiratória associada à DPI, a pneumonia em organização criptogênica e a pneumonia

intersticial linfoide. Diversos autores acreditam que essa classificação deve ser revista. Nas diretrizes da SBPT (2012), foi proposto que três entidades fossem retiradas e uma nova incluída, permanecendo o sistema de classificação com cinco categorias:

- Fibrose pulmonar idiopática, caracterizada pelo padrão histológico de pneumonia intersticial usual, observando-se áreas de fibrose intercaladas com áreas de parênquima normal, focos de fibrose ativa (focos fibroblásticos), faveolamento e distribuição da fibrose nas regiões subpleurais.
- Pneumonia intersticial não específica, caracterizada por inflamação e/ou fibrose de distribuição homogênea.
- Pneumonia intersticial aguda (síndrome de Hamman-Rich), caracterizada por achados anatomopatológicos de dano alveolar difuso na biópsia pulmonar, em geral em fase proliferativa, e sem causa aparente, como sepse, trauma, aspiração, infecção, doença do tecido conjuntivo ou uso de fármacos.
- Pneumonia em organização, caracterizada por fibrose intraluminal em organização nos espaços aéreos distais, embora haja algum grau de inflamação intersticial.
- Pneumonia intersticial bronquiocêntrica. Nos últimos anos, foram descritos casos de pneumonia intersticial, inflamatória ou com achados de fibrose, claramente centrados em vias aéreas. Essa condição tem como causas comuns a pneumonite de hipersensibilidade, doença do tecido conjuntivo ou aspiração crônica de conteúdo gástrico, mas pode ser idiopática. Na tomografia computadorizada de alta resolução (TCAR) de tórax, as lesões, habitualmente, predominam nos dois terços inferiores, com predomínio peribroncovascular, podendo-se identificar áreas em vidro fosco, bronquiolectasias de tração e, eventualmente, dilatação esofágica. Histologicamente, além do predomínio bronquiocêntrico, podem ser observados granulomas, células gigantes multinucleadas, material basofílico ou corpo estranho. O prognóstico é melhor em comparação à fibrose pulmonar idiopática.

Esta revisão, seguindo os passos do protocolo *Preferred Reporting Items for Systematic reviews and Meta-Analyses* (PRISMA statement), busca reunir, de forma sistemática, artigos e estudos sobre as PIIs, com o objetivo de se esclarecer os mecanismos fisiopatológicos das doenças inclusas neste grupo, para a população como



um todo, em especial profissionais de saúde, auxiliando no diagnóstico e tratamento específicos.

## **2. OBJETIVOS**

### **2.1. Objetivo Geral**

Descrever as pneumonias intersticiais idiopáticas, com foco em suas respectivas fisiopatologias.

### **2.2. Objetivo Específico**

Caracterizar as entidades desse grupo de doenças, de acordo com as sociedades nacionais e internacionais.

## **3. METODOLOGIA**

A revisão sistemática de literatura foi iniciada em agosto de 2016 e finalizada em abril de 2017, a partir das bases de dados on-line ScienceDirect/Elsevier, *Scientific Electronic Library Online* (SciELO), Google Acadêmico, *Medical Literature Analysis and Retrieval System Online* (MEDLINE) e *Public Medline or Publisher Medline* (PubMed). Para localizar e selecionar artigos com potencial de elegibilidade foram utilizados descritores em português e inglês compatíveis com os Descritores em Ciências da Saúde (DeCS) e *Medical Subject Headings Terms* (MeSH). Assim, foram empregados os seguintes descritores: doenças pulmonares intersticiais, fibrose pulmonar e patogênese, nos dois idiomas.

Foram definidos, como critérios de inclusão, para seleção de artigos no estudo, pesquisas publicadas nos idiomas inglês, português e espanhol; artigos originais e de revisões publicados em revistas científicas nacionais e internacionais; coortes; consensos; e guidelines/diretrizes. Os critérios de exclusão estabelecidos foram artigos duplicados, opiniões de especialistas, monografias e língua estrangeira desconhecida. Não foi utilizado, como critério de inclusão/exclusão, o ano de publicação dos artigos,

pelo fato de não se encontrar muitos artigos recentes que abordassem a fisiopatologia das pneumonias intersticiais idiopáticas.

Os artigos identificados nas bases de dados escolhidas e incluídos nesta revisão sistemática foram pesquisados por vinte dias não consecutivos, durante o período de agosto de 2016 e abril de 2017, pelos cinco integrantes do grupo de modo separado, mas no mesmo horário, por cerca de uma hora, por dia escolhido, e classificados de acordo com o grau de recomendação segundo a “*Oxford Centre for Evidence-based Medicine*”.

Este estudo retrospectivo reuniu e combinou, criteriosamente, dados de estudos qualificados, orientando-se pelo artigo “*Principais itens para relatar Revisões sistemáticas e Meta-análises: A recomendação PRISMA\**” de 2015, traduzido por Galvão & Pansani, e seguindo o fluxograma “Fluxo da informação com as diferentes fases de uma revisão sistemática” (Figura 1).

■ Principais itens para relatar Revisões sistemáticas e Meta-análises: A recomendação PRISMA

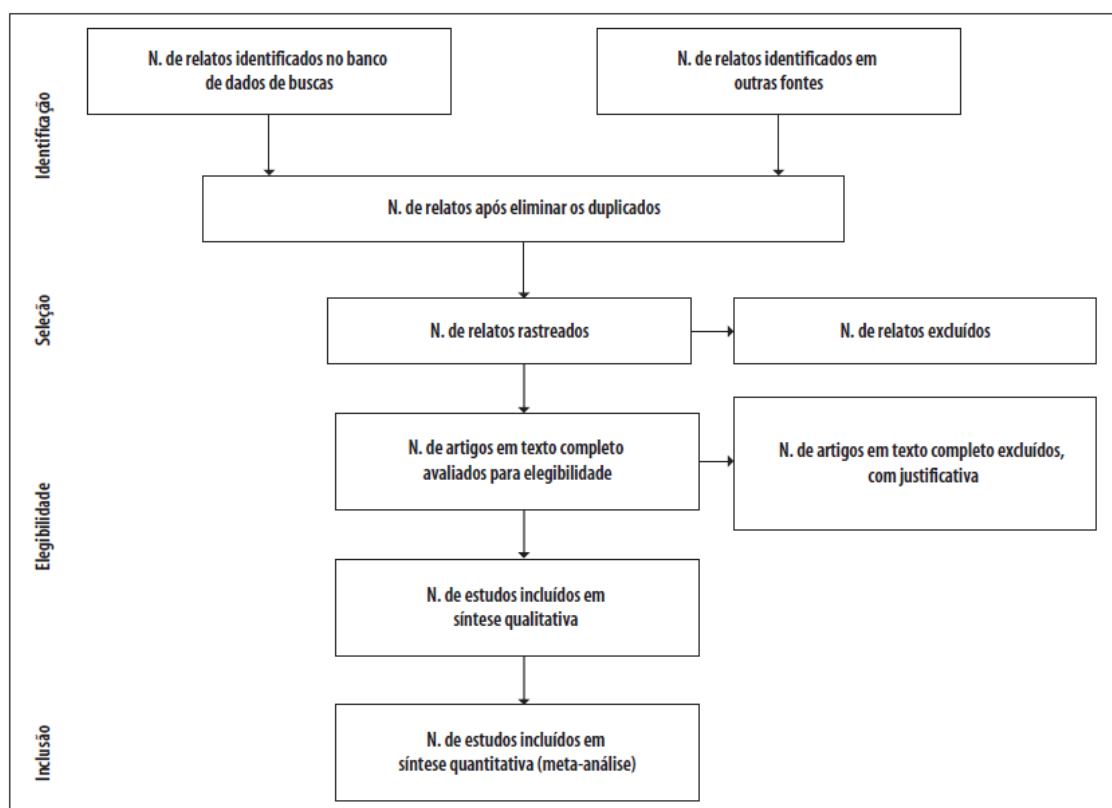


Figura 1: Fluxograma da Resolução PRISMA.

FONTE: *Principais itens para relatar Revisões sistemáticas e Meta-análises: A recomendação PRISMA.*

#### 4. RESULTADOS

A Figura 2 demonstra o fluxograma do resultado final da busca nas fontes de informação, da seleção e inclusão dos artigos na revisão sistemática, de acordo com o protocolo PRISMA *statement*. Foram identificados 142 artigos nos bancos de dados pesquisados, sendo 41 na ScienceDirect/Elsevier, 37 na *Scientific Electronic Library Online* (SciELO), 25 no Google Acadêmico, 20 na *Medical Literature Analysis and Retrieval System Online* (MEDLINE) e 19 no PubMed. 87 foram excluídos, por não atingirem os critérios de inclusão sendo, 53 duplicados, 5 opiniões de especialistas, 4 monografias e 25 em língua estrangeira desconhecida. Para a leitura completa do texto, foram selecionados 55 artigos, após aplicar os critérios de exclusão, sendo 25 em língua inglesa, 19 em língua portuguesa e 11 em língua espanhola. Destes, 37 artigos foram excluídos por não abordarem a patogenia das pneumonias intersticiais idiopáticas. Por fim, foram incluídos 18 artigos na síntese qualitativa sobre fisiopatologia, sendo 14 artigos originais e revisões publicadas em revistas científicas, 2 consensos e 2 guidelines/diretrizes.

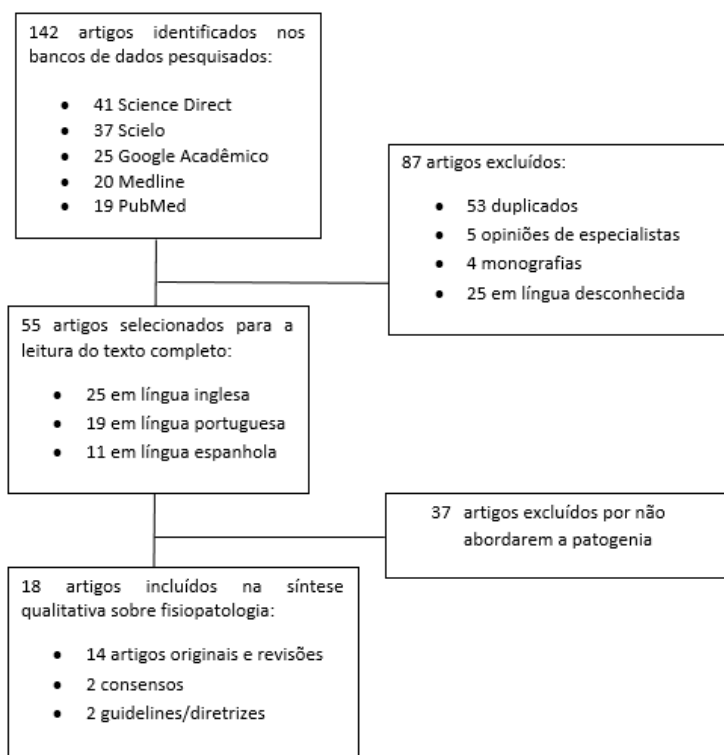


Figura 2. Fluxograma do resultado parcial da busca nas bases de dados consultadas, triagem, elegibilidade e inclusão de artigos na revisão sistemática.

A seguir, seguem cinco tabelas especificando as principais abordagens resumidas sobre a fisiopatologia das pneumonias intersticiais idiopáticas de acordo com o título e cada autor selecionado para inclusão nesta revisão sistemática.

**Tabela 1 – Fibrose pulmonar idiopática**

<b>TÍTULO</b>	<b>AUTOR</b>	<b>RESUMO DA FISIOPATOLOGIA</b>
Fibrose pulmonar idiopática: uma década de progressos	Swigris e Brown (2006)	A patogênese da fibrose pulmonar idiopática ocorre com alteração em três locais principais: 1. Células epiteliais alveolares; 2. Fibrócitos; 3. Retículo fibroblástico.
Pathogenesis and natural history of usual interstitial pneumonia	Strieter (2005)	Anormalidades na membrana basal do capilar endotelial pulmonar com sua consequente degeneração e incapacidade dos alvéolos lesados de reendotelizar e reepitelizar. Desequilíbrio e reparos ineficientes dos alvéolos ocorrem devido à instabilidade genômica, encurtamento dos telômeros, disfunção mitocondrial, senescência celular, esgotamento das células-mãe, comunicação intercelular alterada e diferentes alterações epigenéticas.
Primer consenso mexicano sobre fibrosis pulmonar idiopática	Acuña-Kaldman <i>et al.</i> (2016)	Os fibroblastos possuem um papel central na patogênese da fibrose pulmonar idiopática pela regulação de fatores de crescimento através da deposição excessiva de matriz extracelular.
Silencing of carbohydrate sulfotransferase 15 hinders murine pulmonary fibrosis development	Kai <i>et al.</i> (2016)	Os fibroblastos possuem um papel central na patogênese da fibrose pulmonar idiopática pela regulação de fatores de crescimento através da deposição excessiva de matriz extracelular.

**Tabela 2 – Pneumonia intersticial não-específica**

<b>TÍTULO</b>	<b>AUTOR</b>	<b>RESUMO DA FISIOPATOLOGIA</b>
Idiopathic Nonspecific Interstitial Pneumonia. Lung Manifestation of Undifferentiated Connective Tissue Disease?	Kinder <i>et al.</i> (2007)	A Pneumonia intersticial não específica como uma doença autoimune afetando predominantemente um sistema de um órgão apenas é bem descrita e o estabelecimento dessas doenças como sendo de natureza autoimune tem sido amplamente baseada em evidências clínicas e laboratoriais de autoimunidade, e achados histológicos de um infiltrado linfocítico no órgão afetado.  Apoia hipótese imunológica da doença quando afirma em seu estudo que, dentre as

<p>Interpretação da positividade de autoanticorpos na doença pulmonar intersticial e colagenose pulmão dominante</p>	<p>Pereira, Kawassaki e Baldi (2013)</p>	<p>doenças reumatológicas estabelecidas, a que tem característica mais fibrosante é a Esclerose sistêmica progressiva, a qual apresenta marcadores do acometimento fibrosante multissistêmico, tendo a lesão pulmonar intersticial como sendo mais relacionada com a forma limitada da doença, conhecida como CREST, o principal padrão associado à esclerose sistêmica progressiva é a PINE.</p>
<p>ATS/ERS International Multidisciplinary Consensus Classification of the Idiopathic Interstitial Pneumonias</p>	<p>ATS/ERS (2002)</p>	<p>É conhecido agora que a grande maioria das doenças intersticiais pulmonares associadas com doença do tecido conjuntivo é caracterizada pelo padrão histopatológico de PINE. A partir de seus estudos, criaram então a hipótese de que a entidade clínica PINE idiopática é uma doença autoimune e manifestação pulmonar de doença do tecido conjuntivo indiferenciado e uma doença do tecido conjuntivo cada vez mais reconhecida e distinta.</p>

**Tabela 3 – Pneumonia intersticial aguda**

<b>TÍTULO</b>	<b>AUTOR</b>	<b>RESUMO DA FISIOPATOLOGIA</b>
<p>Acute Interstitial Pneumonia (AIP): Relationship to Hamman-Rich Syndrome, Diffuse Alveolar Damage (DAD), and Acute Respiratory Distress Syndrome (ARDS)</p>	<p>Mukhopadhy e Parambil (2012)</p>	<p>Formação de membranas hialinas com subsequente migração de fibroblastos para os alvéolos e espessamento intersticial.</p>
<p>Acute Interstitial Pneumonitis: Current Understanding Regarding Diagnosis, Pathogenesis, and Natural History</p>	<p>Vourlekis, Brown e Schwarz (2001)</p>	<p>Progressão de dano alveolar difuso exsudativo para proliferativo com presença de membranas hialinas e organizado exsudato alveolar. Progressão marcada por espessamento intersticial, com resolução parcial de membranas hialinas e produção precoce de colágeno. Fibrose e processo anormal de cicatrização.</p>

Neumonía intersticial aguda (síndrome de Hamman Rich)	Ayuso et al. (1998)	Depósitos de membranas hialinas em espaços alveolares, com proliferação de fibroblastos e escasso colágeno.
Acute interstitial pneumonia	Bouros <i>et al.</i> (2000)	Participação de inúmeros fatores inflamatórios, levando a uma formação de membrana hialina e exsudato alveolar.
My approach to interstitial lung disease using clinical radiological and histopathological patterns	Leslie (2009)	Fibrose cicatricial, com deposição de colágeno nos alvéolos, podendo ou não haver perda estrutural e remodelamento.

**Tabela 4 – Pneumonia organizante**

<b>TÍTULO</b>	<b>AUTOR</b>	<b>RESUMO DA FISIOPATOLOGIA</b>
Bases patológicas das doenças	Robbins e Cotran (2012)	Pouca influência alveolar no processo. Deposição de Corpos de Masson nos ductos alveolares e bronquíolos, havendo obliteração das vias aéreas, sem um processo fibrosante evidente.
Bronchiolitis obliterans syndrome (BOS), Bronchiolitis obliterans organizing pneumonia (BOOP), and other late-onset noninfectious pulmonary complications following allogenic hematopoietic stem cell transplantation	Yoshihara <i>et al.</i> (2007)	Reação aloimunológica desencadeando uma cascata inflamatória, com consequente deposição de matriz extracelular, fibroblasto e colágeno nas estruturas brônquicas, levando a uma obliteração das vias aéreas.
Organizing pneumonia: a kaleidoscope of concepts and morphologies	Roberton e Hansell (2011)	Quatro fases: 1- - VAZAMENTO (LEAKAGE): a lesão epitelial alveolar, causada por inúmeros fatores, leva à morte celular pneumocitária formando lacunas na lâmina basal. Proteínas plasmáticas (incluindo fatores de coagulação) e células inflamatórias vazam no espaço aéreo. 2- COAGULAÇÃO (COAGULATION): ativação da cascata de coagulação, que leva à deposição de fibrina. 3- ORGANIZAÇÃO

(ORGANIZATION):

organização interalveolar de focos fibro-inflamatórios envolvendo verticilos de miofibroblastos em uma matriz de tecido conjuntivo.

4- REABSORÇÃO

(RESORPTION): o componente inflamatório retrocede, e há uma reabsorção da matriz na maioria dos casos

Diretrizes de doenças pulmonares intersticiais da Sociedade Brasileira de Pneumologia e Tisiologia SBPT (2012)

Inflamação crônica alveolar com células reativas do tipo II e macrófagos xantomatosos, levando a um acúmulo de tecido conjuntivo, semelhante a um tecido de granulação.

**Tabela 5 – Pneumonia intersticial bronquiocêntrica**

<b>TÍTULO</b>	<b>AUTOR</b>	<b>RESUMO DA FISIOPATOLOGIA</b>
Idiopathic Bronchiolocentric Interstitial Pneumonia	Yousem e Dacic (2002)	Vias menores “algemadas” por linfócitos e células do plasma, com presença de infiltrado inflamatório. Surgimento de bronquiolite linfocítica com pneumonite intersticial.
Interstitial Lung Diseases That Are Difficult to Classify	Virk e Fraire (2015)	Presença de fibrose em torno de vias aéreas maiores e menores, e fibrose intersticial estendendo-se para as paredes alveolares.
Diretrizes de Doenças Pulmonares Intersticiais da Sociedade Brasileira de Pneumologia e Tisiologia	SBPT (2012)	Predomínio bronquiocêntrico na formação das lesões, com presença de granulomas, células gigantes multinucleadas, material basofílico ou corpo estranho

## 5. DISCUSSÃO

### 5.1. Fibrose Pulmonar Idiopática

A Fibrose Pulmonar Idiopática (FPI) é definida por Pires *et al.* (2013) como a patologia mais comum no subgrupo das PIIs, sendo uma doença associada ao envelhecimento, com apresentação, geralmente, nas sexta e sétima décadas de vida, sendo mais frequente no sexo masculino. Tanto sua etiologia, quanto seus mecanismos da doença, são ainda largamente desconhecidos.

Já o primeiro Consenso Mexicano sobre Fibrose Pulmonar Idiopática (2016) define a FPI como uma forma específica de pneumonia intersticial fibrosante, de causa desconhecida, que apresenta, tradicionalmente, uma evolução crônica progressiva e irreversível. Possui uma clínica que lhe dá uma evolução grave e letal, com média de sobrevida entre 3 e 5 anos, após diagnosticada.

A Diretriz de Doenças Intersticiais da Sociedade Brasileira de Pneumologia e Tisiologia (2012) corrobora com o Consenso Mexicano sobre Fibrose Pulmonar Idiopática, ao afirmar que o paciente diagnosticado com FPI possui mediana de sobrevida entre 2 e 5 anos, com uma história natural evolutiva mostrando um declínio funcional pulmonar lento e progressivo e com raros momentos de estabilidade longos. Alguns casos com curso acelerado evoluem para óbito em menos de 1 ano da apresentação diagnóstica.

Quanto aos critérios diagnósticos para a fibrose pulmonar idiopática, Raghu *et al.* (2011) os definem em:

- Exclusão de outras causas conhecidas de doenças pulmonares intersticiais, como por exemplo, doenças domésticas e ocupacionais com exposições ambientais, doença do tecido conjuntivo e toxicidade de fármacos;
- A presença de um padrão de pneumonia intersticial usual em TCAR, em pacientes não submetidos à biópsia cirúrgica;
- Combinações específicas de TCAR e de biópsia retirada de pacientes submetidos a cirurgia pulmonar.



### 5.1.1. Fisiopatologia

Segundo Swigris e Brown (2006) e Strieter (2005) têm-se levantado a hipótese de que a fibrose pulmonar não é proveniente de uma resposta inflamatória crônica e que ela, tampouco, possui um papel importante na progressão a doença. O mecanismo patogênico estudado sugere que a FPI é uma doença epitelial-fibroblástica, na qual ocorrem interações complexas entre dano celular epitelial alveolar e células mesenquimais, que resultam em reparos desregulados, com citocinas pró-fibróticas excessivas, superprodução de matriz extracelular e angiogênese desordenada.

Existem três locais-alvo que Swigris e Brown (2006) sugerem como foco de estudos para uma melhor compreensão da patogênese da FPI:

1. Células epiteliais alveolares: quando lesadas, liberam várias citocinas. Esta liberação de citocinas resulta em efeitos múltiplos, incluindo a ativação e proliferação de fibroblastos. Também pode ocorrer o fenômeno de transformação epitelial-mesenquimal, em que as células epiteliais se transdiferenciam em fibroblastos e fenótipos tipo miofibroblastos;
2. Fibrócitos: Estímulos múltiplos são capazes de dirigir a diferenciação dos fibroblastos em células miofibroblásticas produtoras de alfa actina de músculo liso e que parecem ser as promotoras da exuberante produção e depósito de colágeno vistas na doença;
3. Retículo fibroblástico: são agregações subepiteliais de fibroblastos e miofibroblastos, chamados de focos fibroblastos, que apesar de distribuídos aleatoriamente no interstício pulmonar, são interconectados e representam a principal borda de fibroproliferação.

O Primeiro Consenso Mexicano sobre Fibrose Pulmonar Idiopática (2016) destaca que alguns dos motivos para o desequilíbrio dos reparos ineficientes, como os relatados por Swigris e Brown (2006), ocorrem devido à instabilidade genômica, encurtamento dos telômeros, disfunção mitocondrial, senescência celular, esgotamento das células-mães, comunicação intercelular alterada e diferentes alterações epigenéticas. O Consenso Mexicano ainda descreve a importância das mutações em vários genes como TERT (5p15), MUC5B (11p15), TERC (3q26) e OBFC1 (10q24) que são responsáveis pelas alterações nos telômeros e na formação de muco, com consequente

envelhecimento pulmonar acelerado, associado com lesão das células epiteliais alveolares.

Quando a fibrose pulmonar idiopática é analisada através de biópsia, Strieter (2005) refere que há anormalidades na membrana basal do capilar endotelial, mostrando um espessamento ou duplicação, com edema citoplasmático, indicando degeneração. A perda da integridade da membrana basal normal resulta em incapacidade dos alvéolos lesados de reendotelializar e reepitelizar a membrana lesada, resultando em processo exsudativo intra-alveolar com infiltração de macrófagos, fibroblastos e outras células inflamatórias. Uma nova neovascularização alveolar também ocorre podendo levar a fusão das estruturas alveolares, a perda da arquitetura alveolar e a formação de focos fibroblásticos compostos por fibroblastos/miofibroblastos dispostos em paralelo envolvidos por uma matriz extracelular (MEC) de colágeno e fibronectina.

Kai *et al.* (2016) descrevem, assim como os outros autores, que os fibroblastos possuem um papel central na patogênese da fibrose pulmonar idiopática pela regulação de fatores de crescimento, tais como fator de crescimento transformador beta (TGF- $\beta$ ), fator de crescimento do tecido conjuntivo (CTGF) e crescimento derivado de plaquetas (PDGF), através da deposição excessiva de MEC. Para reduzir a fibrogênese na FPI, foi proposto a importância da atenuação dos fibroblastos e da produção destas citocinas inflamatórias.

## **5.2. Pneumonia Intersticial Não-específica**

A pneumonia intersticial não específica (PINE) representa um subgrupo dentro das PIIs, que apresenta características histológicas e clínicas distintas, com prognóstico mais favorável que a pneumonia intersticial usual (PIU). (SBPT, 2012)

Segundo Myers e Katzenstein (2009), a PINE, desde 1994, é proposta como uma forma de pneumonia intersticial crônica, caracterizada pela relativa expansão uniforme do septo alveolar pela inflamação e/ou fibrose, sem a heterogeneidade geográfica e temporal da FPI. Reconhecer a PINE como uma patologia distinta é, no entanto, um processo de exclusão, que requer correlação cuidadosa entre as informações clínicas e radiológicas.

De acordo com Travis et al. (2008) a apresentação clínica é falta de ar e tosse, que duram, geralmente, 6 a 7 meses, predominantemente em mulheres, pessoas que nunca fumaram, e indivíduos na sexta década de vida. A maioria dos pacientes apresenta um defeito ventilatório restritivo, mostrado no teste de função pulmonar. Os achados na TCAR são bilaterais, predominantemente opacidade reticular em bases pulmonares, com bronquiectasia de tração e pequena perda de volume lobar, que é, geralmente, difusa ou subpleural no plano axial, mas que algumas vezes acomete o compartimento subpleural do pulmão.

A SBPT (2012) corrobora com o trabalho de Travis et al. (2008) ao tratar da PINE em concordância com os autores, adicionando mais comemorativos, abordando seus aspectos como a apresentação clínica, a qual costuma ser similar à da FPI, embora com maior frequência de sintomas sistêmicos e atingindo uma faixa etária mais jovem quando comparada aos pacientes com fibrose pulmonar idiopática. Na TCAR, a doença tem distribuição simétrica em lobos inferiores na maioria dos casos. A distribuição axial pode ser periférica, peribroncovascular, difusa ou aleatória. Opacidades em vidro fosco são encontradas em quase todos os casos, isoladas ou associadas a opacidades reticulares, e correspondem a graus variados de inflamação e fibrose intersticial. Bronquiectasias de tração associadas a opacidades em vidro fosco são frequentes e sugerem a forma fibrótica da doença. A presença de foveolamento é rara e, quando existente, levanta a possibilidade de FPI.

Segundo Travis *et al.* (2000), o padrão celular consiste, primariamente, de uma leve a moderada inflamação crônica, geralmente com linfócitos e um pouco de células plasmáticas. Tipicamente, o pulmão é envolvido uniformemente, mas a distribuição das lesões é desigual. O infiltrado comumente envolve o interstício alveolar, contudo é menos danoso que o infiltrado extensivo difuso alveolar septal observado na pneumonia intersticial linfocítica. O interstício ao redor das vias aéreas, vasos sanguíneos, septo interlobular e pleura, é, por vezes, acometido. Coletta (1997), concorda com o apresentado por Travis *et al.* (2000), contudo, enfatiza a diferenciação de PINE e FPI, histologicamente, com a abordagem de que diferentes padrões histológicos podem ser observados na PINE, mas o achado mais importante para o diagnóstico diferencial com a FPI, lesão com que mais pode ser confundida, é a distribuição temporal uniforme do processo inflamatório. Os septos alveolares são alargados por infiltrado celular inflamatório crônico predominantemente linfocitário, com variável número de

plasmócitos. A fibrose é composta de colágeno maduro, podendo em algumas áreas obscurecer o infiltrado celular.

De acordo com a SBPT (2012) os achados clínicos, assim como os de imagem e de lavado broncoalveolar, não são específicos, de modo que um diagnóstico definitivo requer uma biópsia pulmonar cirúrgica. Reitera-se que, embora alguns grupos aceitem o diagnóstico clínico-tomográfico de PINE na ausência de uma etiologia específica, recomenda-se a biópsia cirúrgica nesses casos, diante da possibilidade de outros diagnósticos, incluindo FPI. A forma idiopática da PINE é infrequente, em comparação às demais etiologias, e deve ser um diagnóstico de exclusão. Coletta (1997), enfatiza que o diagnóstico requer uma integração dinâmica multidisciplinar, porque o padrão histológico pode ser encontrado em outras enfermidades, tais como a pneumonite de hipersensibilidade, toxicidade de drogas e doenças do colágeno.

A classificação da PINE, assim como sua fisiopatologia gera amplas discussões até os dias atuais. O Consenso Internacional Multidisciplinar sobre a Classificação das Pneumonias Intersticiais Idiopáticas da American Thoracic Society/European Respiratory Society (ATS/ERS) de 2002 identificou a PINE como um diagnóstico provisório. Referenciando-a ainda como uma categoria “wastebasket”, ou seja, cesto de lixos, devido à dificuldade de distingui-la das outras pneumonias intersticiais idiopáticas. Esse grupo foi tomado então como um diagnóstico de exclusão. Estudos posteriores trazem uma visão semelhante, como Travis *et al.* (2008), trazendo a abordagem de que existe um consenso entre os experts no qual a PINE é uma entidade clínica distinta com características clínicas radiológicas e patológica que diferem de outras pneumopatias intersticiais fibrosantes, assim como Myers e Katzenstein (2009), que se referem a essa categoria como PIIs que não preenchem todos os critérios da FPI ou outros tipos específicos de pneumonia intersticial. Contudo, discutido acima, é um grupo de doenças que, embora com certa dificuldade, formam um grupo que apresentam características semelhantes entre si, anteriormente já citadas, como clínica, radiologia, entretanto, ainda é tratado como um grupo de patologias que não se encaixaram em outras categorias, como “sobras ou restos”, devendo ser melhor estudadas e agrupadas.

### **5.2.1. Fisiopatologia**

A fisiopatologia não é bem esclarecida. As principais teorias são de uma doença autoimune ou de uma manifestação pulmonar de uma doença do tecido conjuntivo,

contudo, os principais estudos apontam para uma etiologia autoimune. De acordo com um estudo de Kinder *et al.* (2007), mesmo na ausência de doença do tecido conjuntivo definida, uma relevante porcentagem de pacientes com PIIs apresentaram sintomas sistêmicos (febre, artralgia, fenômeno de Reynaud) e anormalidades sorológicas como sedimentação eritrocitária elevada, anticorpos antinucleares ou fator reumatoide, comemorativos sugestivos de um processo autoimune.

De acordo com o Consenso Internacional da ATS/ERS de 2002, foi observado que a maioria dos pacientes com esses achados são classificados entre os pacientes com PINE idiopática. Além disso, é conhecido agora que a grande maioria das doenças intersticiais pulmonares associadas com doença do tecido conjuntivo é caracterizada pelo padrão histopatológico de PINE e predominância de aspecto de vidro fosco na TCAR, especialmente na esclerose sistêmica, síndrome de Sjogren e dermatomiosite/polimiosite.

A ATS/ERS (2002) descreveu a PINE idiopática como uma entidade clínica distinta, que ocorre, principalmente, em mulheres de meia idade que nunca fumaram e que frequentemente apresentam testes sorológicos positivos para doença vascular do colágeno. A partir de seus estudos, criaram então a hipótese de que a entidade clínica PINE idiopática é uma doença autoimune e manifestação pulmonar de doença do tecido conjuntivo indiferenciado e uma doença do tecido conjuntivo cada vez mais reconhecida e distinta. Kinder *et al.* (2007) sustenta essa hipótese da PINE ser uma doença autoimune, na qual afeta predominantemente um sistema de apenas um órgão, sendo bem descrita o estabelecimento dessas doenças como sendo de natureza autoimune, amplamente baseada em evidências clínicas e laboratoriais de autoimunidade, e achados histológicos de um infiltrado linfocítico no órgão afetado.

Pereira, Kawassaki e Baldi (2013) apoiam a hipótese imunológica da doença, quando afirmam, em seu estudo, que, dentre as doenças reumatológicas estabelecidas, a que tem característica mais fibrosante é a esclerose sistêmica progressiva, doença cujas suas manifestações cutâneas clássicas (esclerodactilia, fácies esclerodérmica e morfeia) causam espessamento e restrição importante da pele, sendo marcadores do acometimento fibrosante multissistêmico, tendo a lesão pulmonar intersticial como sendo mais relacionada com a forma limitada da doença, conhecida como CREST (acrônimo para calcinose, fenômeno de Reynaud, esofagopatia, esclerodactilia e

telangiectasias). O principal padrão pulmonar associado à esclerose sistêmica progressiva é a PINE.

Ainda de acordo com Pereira, Kawassaki e Baldi (2013), os pacientes com colagenose do pulmão dominante parecem se tratar de uma população distinta de doença intersticial pulmonar. A hipótese de que o pulmão seja o órgão com acometimento predominante de autoimunidade sistêmica nesses casos já é mais sólida. Apesar de essa hipótese ter surgido a partir do estudo da PINE idiopática, percebe-se que outros padrões de DPI podem estar associados. O sistema imunológico é bastante complexo e ainda conhecemos muito pouco sobre a orquestração da distinção entre *self* e *non-self*, seja na imunidade inata, seja na adquirida.

Infere-se, pois, que, quanto a fisiopatologia deste grupo, os estudos são muito escassos, não passando de hipóteses, contudo, há um movimento maior quanto ao polo autoimune, destaca-se a importância de mais estudos na área, a fim de elucidar melhor essas hipóteses. Assim como a classificação também é um assunto a ser melhor elucidado, embora exista um consenso no qual essa categoria é considerada uma “cesta de lixo”, onde são colocadas as doenças que não se encaixam nos outros grupos, ou seja, são o resto, seria de grande valia buscar similaridades entre estas, as quais são existentes, e melhor classificá-las.

### **5.3. Pneumonia Intersticial Aguda**

Segundo Vieira, Custódio e Meneses (2016), a Pneumonia Intersticial Aguda (PIA) é uma rara e fulminante forma de doença pulmonar difusa, descrita por Hamman e Rich, em 1935. PIA é classificada como Pneumonia Intersticial Idiopática, e é a mais aguda e agressiva em seu curso. Apresenta-se, clinicamente, de forma similar a síndrome da Angústia Respiratória Aguda, e representa, provavelmente, uma parte dos casos de síndrome da Angústia Respiratória Aguda (SARA) idiopática.

A SBPT (2012) a define como uma DPI caracterizada do ponto de vista histológico por dano alveolar difuso (DAD), proliferação fibroblástica e fibrose intersticial, de causa inaparente. Em um estudo de 58 casos com biópsia cirúrgica e DAD à histologia, as causas mais encontradas foram infecção (22%) e PIA (21%). A doença é rapidamente progressiva (< 2 meses de evolução), levando frequentemente à insuficiência respiratória aguda. A febre é observada na metade dos casos. A amostra

obtida por biópsia transbrônquica pode mostrar DAD, mas a biópsia cirúrgica é usualmente necessária para a confirmação. O tratamento da PIA é basicamente de suporte.

Elicker et al (2008) diferencia a PIA de outras formas de DAD pela ausência de uma causa identificável ou doença predisponente. O diagnóstico a ser descartado é o de infecção, e coloração específica para organismos (no mínimo, técnica de Grocott para fungos e pneumocistos) devem sempre ser realizadas, assim como em todos os casos de DAD. A biópsia mostra membranas hialinas alinhadas aos espaços alveolares, tipicamente com organização intersticial e de espaço aéreo, quando a biópsia é realizada.

### **5.3.1. Fisiopatologia**

Podemos dizer que a PIA e a síndrome de Hamman Rich, segundo Ayuso et al. (1998), constituem a mesma entidade, caracterizada por uma apresentação clínica relativamente aguda (de dias a meses), com afecção pulmonar difusa, depósitos de membranas hialinas nos espaços alveolares, proliferação de fibroblastos e escasso colágeno.

Mukhopadhyay e Parambil (2012) também explicam a fisiopatologia da PIA através de uma formação de membranas hialinas no início, as quais são reabsorvidas durante o progresso da doença, enquanto fibroblastos migram para os septos alveolares (interstício) e, em fases mais tardias, geram um espessamento desse interstício.

Para Vourlekis, Brown e Schwarz (2001), a lesão pulmonar mais precoce na PIA é desconhecida. Baseado na uniformidade e na extensão da lesão presente na biópsia do pulmão, assume-se que um único foco gera o processo patológico. A presença de membrana hialina remanescente e um organizado exsudado alveolar sugerem que a PIA progride a partir do estágio exsudativo do DAD, para a fase proliferativa. O DAD, é uma lesão do endotélio capilar pulmonar e resulta na exsudação de fluido proteináceo na região alveolar com formação de membranas hialinas ricas em fibrina.

Mesmo os mecanismos fisiopatológicos não sendo exatamente estabelecidos, sabe-se que há o envolvimento de uma série de mediadores envolvidos, como fatores da inflamação, incluindo citocinas, quimiocinas, radicais de oxigênio, eicosanóides e produtos do complemento. Além disso, somam-se fatores como interleucina-1,

interleucina-10 e prostaglandina I<sub>2</sub>, levando ao resultado final da doença, apresentando membrana hialina e exsudado alveolar. (BOUROS et al, 2000).

Uma regulação positiva de moléculas de adesão celular sobre o endotélio, com formação de lacunas entre às células, segundo Vourlekis, Brown e Schwarz (2001), permite a marginação e migração de neutrófilos do lumen capilar até o septo alveolar e, por ultimo, o espaço alveolar. Esses acontecimentos são associados à ativação de neutrófilos e macrófagos residentes nos alvéolos, o que gera uma produção de citocinas pró-inflamatórias e subsequente aumento da lesão pulmonar.

Segundo Vourlekis, Brown e Schwarz (2001), a transição de DAD exsudativo para DAD proliferativo é marcada por um espessamento intersticial, organização dos exsudatos alveolares com resolução parcial de membranas hialinas e produção precoce de colágeno. Isso deve pelo fator de necrose tumoral (TNF- $\alpha$ ) e a interleucina-1-beta, que são produzidos pelas células tipo II e macrófagos alveolares nos dois estágios do DAD. A sinalização do TNF- $\alpha$  é importante para uma regulação positiva e elaboração de citocinas pró-fibróticas: fatores transformantes de crescimento, alfa e beta (TGF- $\alpha$ , TGF- $\beta$ ), e fatores de crescimento derivados de plaquetas (PDGF). O TGF- $\beta$  estimula a produção de colágeno e outras proteínas da matriz extracelular, enquanto inibe a síntese de proteases, que degradam a matriz extracelular. Esse fator de crescimento também é necessário para a estimulação da proliferação e diferenciação de fibroblastos em miofibroblastos.

Além disso, é dito que existem dois mecanismos para a fibrose e o espessamento intersticial na PIA. O primeiro envolve migração, proliferação e diferenciação de fibroblastos para miofibroblastos, o que ocorre dentro do septo alveolar e se estende para os exsudatos alveolares. Essa diferenciação está associada com uma precoce produção de colágenos tipos III, IV e VI, e da proteína de matriz extracelular fibronectina. O segundo mecanismo, como sendo o desnudamento do epitélio alveolar e perda da proteína laminina da membrana basal subjacente. A exposição das membranas basais nuas permite a aposição das áreas adjacentes do septo alveolar, que invaginam em fendas, em alguns casos esse processo é tão extenso que chega a envolver o alvéolo como um todo. (Vourlekis, Brown e Schwarz, 2001).

Leslie (2009) afirma que, por se tratar de uma patologia fibrosante, não haverá um processo cicatricial normal, havendo certa deposição de colágenos nos alvéolos, de



graus variáveis, podendo gerar uma perda estrutural não muito intensa, apresentando ou não remodelação microscópica.

#### **5.4. Pneumonia Organizante**

A Pneumonia Organizante (PO) ou Pneumonia em Organização ou Pneumonia Organizada Criptogênica ou Pneumonia Organizada com Bronquiolite Obliterante, de acordo com Lobo *et al.* (2007), é uma forma rara de obstrução crônica das vias aéreas, associada a alterações inflamatórias dos bronquíolos e caracterizada, histologicamente, pela obstrução intraluminal destes. Há inúmeros fatores que podem desencadear este processo inflamatório, e conseqüentemente levando à uma obstrução dos alvéolos. Myers e Katzenstein (1988) citam alguns mais relevantes, como: inalação de fumaças tóxicas, infecções virais, doenças vasculares com deposição de colágeno e drogas – como a amiodarona -, havendo também os casos em que não se conhecem as causas, chamadas de idiopáticas.

Robbins e Cotran (2010) demonstram que esses pacientes apresentam tosse e dispneia ao momento do diagnóstico, sem outros sinais ou sintomas associados. Yoshihara *et al.* (2007), afirmam que a dispneia é progressiva, associada a uma tosse não produtiva e chiado na respiração. Os mesmos sinais e sintomas são referidos por Lobo *et al.* (2007), mostrando a dificuldade de se diagnosticar a doença com base apenas na clínica - já que são sintomas comuns na pneumologia – necessita-se compreender melhor a fisiopatologia de cada enfermidade.

O diagnóstico específico da Pneumonia Organizante, de acordo com Fortuna *et al.* (2002), se dá por três espectros: clínica, exames de imagem e provas de função pulmonar. Através da clínica, há um direcionamento, já que é bastante variável e similar com outras doenças. Nos exames de imagem, em especial a radiografia simples de tórax, nota-se a presença de lesões localizadas, associadas ou não a nódulos, de formato oval ou trapezoide. Já as provas de função pulmonar, se mostraram com muitas variáveis, tendo como predominância em seus resultados, um padrão restritivo.

Consolidações multifocais associadas a nódulos linfáticos mediastinais, com um alargamento broncovascular nos exames de imagem, tanto na radiografia simples, quanto na TCAR, aliados a uma clínica compatível com pneumonia, estão presentes em cerca de 68-81% dos pacientes com PO. (ROBERTON, B.; HANSELL, D., 2011).

### 5.4.1. Fisiopatologia

Caracteriza-se pelo preenchimento dos bronquíolos terminais e respiratórios, assim como dos ductos alveolares e alvéolos, por massas de tecido conjuntivo, compostas por tecido fibromixóide, que lembra tecido de granulação, tendo os alvéolos apresentando papel fundamental no desenvolvimento da doença, já que apresentam na PO, inflamação crônica com células reativas do tipo II e acúmulo de macrófagos xantomatosos, como demonstra a Sociedade Brasileira de Pneumologia e Tisiologia (2012).

Já Robbins e Cotran (2010) afirmam o contrário sobre os alvéolos na fisiopatologia da doença. Segundo os autores, as paredes alveolares são relativamente normais, apresentando apenas um pequeno aumento na sua espessura alveolar. Logo após alguma agressão ao epitélio pulmonar – causas já citadas – o tecido responde, formando tampões polipóides de tecido conjuntivo organizado solto (corpos de Masson), no interior dos ductos alveolares e frequentemente bronquíolos.

Após uma agressão ao tecido pulmonar, Yoshihara *et al.* (2007) afirmam que, após estudos feitos em animais que desenvolveram a PO, há uma reação aloimunológica, envolvendo linfócitos T e citocinas derivadas de Th1, incluindo interferon- $\alpha$ , desencadeando uma cascata de reações inflamatórias – ainda não bem esclarecidas. Após este processo inicial, há uma perda de células epiteliais pulmonares tipo I, proliferação de células tipo II, recrutamento de células e citocinas inflamatórias e deposição da matriz extracelular.

Diferente de Robbins e Cotran (2010), que afirmam não haver fibrose pulmonar na PO, Yoshihara *et al.* (2007) concluíram que, após uma resposta ativa das citocinas, há uma proliferação de fibroblastos no epitélio pulmonar, levando a um aumento do colágeno em torno das estruturas brônquicas, levando assim, a uma obliteração completa ou quase total das vias aéreas.

Roberton e Hansell (2011) ainda estruturam de uma forma mais didática o entendimento da fisiopatologia da PO, dividindo o processo em 4 fases:

- 1- VAZAMENTO (LEAKAGE): a lesão epitelial alveolar, causada por inúmeros fatores, leva à morte celular pneumocitária formando lacunas na lâmina basal. Proteínas plasmáticas (incluindo fatores de coagulação) e células inflamatórias vazam no espaço aéreo.

- 2- COAGULAÇÃO (COAGULATION): ativação da cascata de coagulação, que leva à deposição de fibrina.
- 3- ORGANIZAÇÃO (ORGANIZATION): organização interalveolar de focos fibro-inflamatórios envolvendo verticilos de miofibroblastos em uma matriz de tecido conjuntivo.
- 4- REABSORÇÃO (RESORPTION): o componente inflamatório retrocede, e há uma reabsorção da matriz na maioria dos casos.

Mesmo com essa simplificação na explicação fisiopatológica da doença, há muito o que se elucidar sobre a enfermidade. Santos, Fradinho e Catarino (2010) e Robertson e Hansell (2011), reiteram a importância de novos trabalhos e revisões a serem publicados, afim de se entender melhor como é processo de formação da doença, facilitando assim sua clínica e diagnóstico, oferecendo um tratamento específico, correto e de maneira mais rápida e eficiente.

### **5.5. Pneumonia Intersticial Bronquiocêntrica**

A Pneumonia intersticial bronquiocêntrica (PIB), apesar de pouco conhecida, pode ser definida, segundo Kuranishi (2013), como uma doença pulmonar intersticial distinta, que se expressa de forma inflamatória e fibrótica, centrando-se nas vias aéreas. Devido à carência de estudos sobre esta afecção, ainda não se conseguiu desvendar completamente a origem do processo inflamatório supracitado, mas se sabe que alguns fatores estão associados a essa condição. A Diretriz de Doenças Pulmonares Intersticiais da Sociedade Brasileira de Pneumologia e Tisiologia, de 2012, cita, como mais fortemente ligados à PIB, causas como a pneumonite de hipersensibilidade, a doença do tecido conjuntivo ou aspiração crônica do conteúdo gástrico. Ainda, Kuranishi (2013) concorda com essas causas e afirma que a PIB afeta mais mulheres, especificamente na sexta década de vida.

Os sintomas observados, quando do diagnóstico, além de apresentarem um aparecimento lento, possuem um caráter bem inespecífico, o que dificulta bastante a definição diagnóstica a partir apenas do exame clínico. No estudo de Yousem e Dacic (2002), observou-se que em 90% dos pacientes avaliados a doença se desenvolveu de forma insidiosa, sendo dispneia o sintoma mais comum seguido de tosse seca. Notou-se em apenas um paciente um desenvolvimento agudo (5 meses). Da mesma forma, o

estudo de caso feito por Muñoz *et al.* (2007) aferiu que a mulher em questão apresentava apenas dispneia que começou leve e progrediu para dispneia aos mínimos esforços, somando-se a crepitações em terço inferior (de ambos os lados) na ausculta pulmonar.

Partindo desta clínica, os estudos de exames de imagem e provas pulmonares desses pacientes tendem a apresentar alterações relevantes. Na Diretrizes de Doenças Pulmonares Intersticiais da Sociedade Brasileira de Pneumologia e Tisiologia de 2012, vemos brevemente que a TCAR de tórax mostrará alteração nos dois terços inferiores, podendo se identificar áreas em padrão de vidro fosco e bronquiolectasias. O mesmo pode ser verificado no caso estudado por Muñoz *et al.* (2007), além de espessamento dos septos interlobulares e condensação focal. Somando-se a essas alterações de imagem, os testes de função dos pacientes no trabalho de Yousem e Dacic (2002) revelaram doença pulmonar restritiva (capacidade pulmonar inferior a 80%) associada ainda a redução na capacidade de difusão de monóxido de carbono.

### **5.5.1. Fisiopatologia**

Descoberta nos últimos anos, a PIB ainda não teve sua etiologia e patogênese determinadas. Para Yousem e Dacic (2002), a PIB se aproximaria da pneumonite de hipersensibilidade, mas com suas peculiaridades como fibrose mais intensa e menor inflamação. Foram descritos também pacientes com exposição a aves, mas sem confirmação desta, como sendo a causa clara do início da inflamação.

Sabe-se que, além de estar predominantemente centrada em vias aéreas, mostra em sua fisiopatologia, basicamente, granulomas, células gigantes multinucleadas, material basofílico ou corpo estranho (SBPT, 2012). Inicialmente confirmando isso, temos que o achado mais marcante no estudo de Yousem e Dacic (2002) foram, em todos os 10 pacientes, lesões pulmonares de natureza centrilobular e bronquiocêntrica, notadamente com a presença de infiltrado crônico de células inflamatórias, mas sem a observação de granulomas.

Resumidamente, o estudo de Virk e Fraire (2015) relatou que, na PIB, ocorre uma fibrose em torno das vias aéreas e, simultaneamente, uma fibrose intersticial, estendendo-se para as paredes alveolares. Indo ao encontro dessa abstração, temos os resultados histopatológicos do trabalho de Yousem e Dacic (2002), no qual é referido como se, a partir de um mecanismo de agressão, as vias aéreas fossem “algemadas” por

linfócitos e células plasmáticas, com o infiltrado estendendo-se por septos alveolares peribronquiolares e, com o tempo, se dissipando pelo interstício distal do ácino pulmonar. Tudo isso culminará na inflamação de fato, com aparecimento de bronquiolite linfocítica acompanhada de pneumonite intersticial leve, notando-se relativa privação de infiltrado inflamatório nos espaços lobular periférico e subpleural.

## 6. CONCLUSÃO

Tendo em vista a revisão sistemática dos trabalhos científicos relacionados à fisiopatologia das PIIs, nos diversos bancos de dados, encontrou-se uma vasta literatura relacionada ao tema. Em sua grande maioria, os autores descreviam as doenças em seus vários aspectos, como o clínico, radiológico, histológico e terapêutico, havendo, contudo, um extremo déficit na abordagem fisiopatológica.

Através da discussão e, principalmente da comparação entre estudos, foi possível desenvolver uma combinação de conhecimentos acerca do tema em questão. Mesmo com a dificuldade em se encontrar artigos específicos às afecções escolhidas e suas respectivas fisiopatologias, pôde-se inferir grandes informações e contribuir no mapeamento de tais doenças.

De acordo com os estudos apresentados notou-se que a classificação das PIIs ainda pode ser aprimorada, como no caso da PINE, a qual é citada pelo Consenso da ATS/ERS de 2002, como um diagnóstico de exclusão, sendo atribuído, a ela, o termo “wastebasket”, ou seja, cesto de lixo. Contudo, ela poderia ser melhor classificada em outra categoria já existente, observando-se características semelhantes, ou mesmo criar uma nova categoria.

Notou-se que, apesar dos estudos selecionados mostrarem a gravidade das afecções, ainda existe uma escassez de detalhamento e aprofundamento em relação as pneumonias intersticiais idiopáticas, sendo necessárias maiores buscas e incentivos ao conhecimento dessas doenças, visando o maior entendimento de seus aspectos e consequentemente melhora em seu rastreio e tratamento.

## 7. REFERÊNCIAS BIBLIOGRÁFICAS

ACUÑA-KALDMAN, M. et al. Primer Consenso Mexicano sobre Fibrosis Pulmonar Idiopática. **Neumologia y Cirurgia de Tórax**, Cidade do México, v.75, n.1, p.32-51, jan-mar. 2016.

AMERICAN THORACIC SOCIETY/EUROPEAN RESPIRATORY SOCIETY (ATS/ERS). ATS/ERS International Multidisciplinary Consensus Classification of the Idiopathic Interstitial Pneumonias. **American Journal of Respiratory and Critical Care Medicine**, New York, v.165, n.2, p.277-304, jan. 2002.

AYUSO, J. E. H. et al. Neumonía intersticial aguda (síndrome de Hamman Rich). **Archivos de Bronconeumología**, Alicante, v.34, p.561-563, jan. 1998.

BOUROS, D. *et al.* Acute interstitial pneumonia. **European Respiratory Journal**, Londres, v.15, p.412-418, mar. 2000.

COLETTA, E.N.A.M. Padrões histológicos dos processos infiltrativos difusos em colagenoses. **Jornal Brasileiro de Pneumologia**, São Paulo, v.23, n.4, p.197-207, jul-ago. 1997.

ELICKER, B. et al. Padrões tomográficos das doenças intersticiais pulmonares difusas com correlação clínica e patológica. **Jornal Brasileiro de Pneumologia**, São Paulo, v.34, n.9, p.715-744, set. 2008.

FORTUNA, F.P. et al. O espectro clínico e radiológico da pneumonia em organização: análise retrospectiva de 38 casos. **Jornal Brasileiro de Pneumologia**, Porto Alegre, v.28, n.6, p. 317-323, nov-dez. 2002.

GALVÃO, T. F; PANSANI, T. S. A. Principais itens para relatar Revisões Sistemáticas e Meta-análises: A recomendação PRISMA\*. **Epidemiologia e Serviços de Saúde**, Brasília, v.24, n.2, abr-jun. 2015.

KAI, Y. Silencing of Carbohydrate Sulfotransferase 15 Hinders Murine Pulmonary Fibrosis Development. **Molecular Therapy: Nucleic Acids**, Nara, v.6, p. 163-172, mar. 2017.

KINDER, B. W. et al. Idiopathic nonspecific interstitial pneumonia: lung manifestation of undifferentiated connective tissue disease?. **American Journal of Respiratory and Critical Care Medicine**, New York, v.176, n.7, p.691-697, jun. 2007.

KURANISHI, L.T. **Pneumonia intersticial bronquiocêntrica: etiologia, características clínicas, histológicas e análise de sobrevivência**. 2013. Tese (Doutorado em Medicina – Pneumologia) - Universidade Federal de São Paulo, 2013, São Paulo. Disponível em: <<http://repositorio.unifesp.br/handle/11600/23262>>. Acesso em: 4 fev. 2017.

LESLIE, K.O. My approach to interstitial lung disease using clinical, radiological and histopathological patterns. **Journal of Clinical Pathology**, Londres, v.62, n.5, p.387-401, may. 2009.

LOBO, A.L. et al. Bronquiloite obliterante pós-infecciosa na criança. **Revista Portuguesa de Pneumologia**, Porto, v.13, n. 4, p. 495-509, jul-ago. 2007.

MARTINEZ, J. A. B. Doenças Intersticiais Pulmonares. **Divisão de Pneumologia do Departamento de Clínica Médica da Faculdade de Medicina de Ribeirão Preto da USP**, Ribeirão Preto, v.31, p.247-256, abr-jun. 1998.

MERCK SHARP & DOHME. **The Merk Manual of Diagnosis and Therapy**. 19th ed., São Paulo: Saraiva, 2011. p.2101.

MONIZ, D. Pneumonias intersticiais idiopáticas: Abordagem diagnóstica. **Revista Portuguesa de Pneumologia**, Lisboa, v.7, p.387-391, mar-abr. 2001.

MYERS, J.L.; KATZENSTEIN, A-L. A. Beyond a consensus classification for idiopathic interstitial pneumonias: progress and controversies. **Histopathology**, New York, v.54, p.90-103, jan. 2009.

MUKHOPADHYAY, S.; PARAMBIL, J. G. Acute Interstitial Pneumonia (AIP): Relationship to Hamman-Rich Syndrome, Diffuse Alveolar Damage (DAD), and Acute Respiratory Distress Syndrome (ARDS). **Seminars in Respiratory and Critical Care Medicine**, New York, v.33, p.476-485, feb. 2012.

MUÑOZ, A. et al. Neumonía intersticial bronquiocêntrica idiopática: una nueva neumonía intersticial idiopática. **Archivos de Bronconeumología**, Alicante, v.43, n.8, p. 464-466, ago. 2007.

MYERS, J.L.; KATZENSTEIN, A-L. A. Ultrastructural evidence of alveolar epithelial injury in idiopathic bronchiolitis obliterans – organizing pneumonia. **American Journal of Pathology**, Birmingham, v.132, n.1, p. 102-109, jul. 1988.

PEREIRA, D.A.S.; KAWASSAKI, A.M.; BALDI, B.G. Interpretação da positividade de autoanticorpos na doença pulmonar intersticial e colagenose pulmão dominante. **Jornal Brasileiro de Pneumologia**, São Paulo, v.39, n.6, p. 728-741, jul-ago. 2013.

PIRES, F. S. et al. Fibrose pulmonar idiopática: apresentação clínica, evolução e fatores de prognóstico basais numa coorte portuguesa. **Revista Portuguesa de Pneumologia**, Lisboa, v. 19, n.1, p.19-27, jun-jul. 2013.

RAGHU, G. et al. An Official ATS/ERS/JRS/ALAT Statement: Idiopathic Pulmonary Fibrosis: Evidence-based Guidelines for Diagnosis and Management. **American Journal of Respiratory and Critical Care Medicine**, New York, v.183, p.788-824, mar. 2011.

ROBBINS & COTRAN. **Patologia: Bases patológicas das doenças**. 8 ed., Rio de Janeiro, Elsevier, 2012.

ROBERTON, B.J.; HANSELL, D.M. Organizing pneumonia: a kaleidoscope of concepts and morphologies. **European Society of Radiology**, Londres, v.21, p. 2244-2254, jul. 2011.

SANTOS, C.; FRADINHO, F.; CATARINO, A. Pneumonia aguda fibrinosa e organizante. **Revista Portuguesa de Pneumologia**, Coimbra, v.16, n.4, p. 607-616, jul-ago. 2010.

SOCIEDADE BRASILEIRA DE PNEUMOLOGIA E TISIOLOGIA (SBPT). Diretrizes de Doenças Pulmonares Intersticiais da Sociedade Brasileira de Pneumologia e Tisiologia. **Jornal Brasileiro de Pneumologia**, Brasília, v.38, s.2, p. S1-S133, jun. 2012.

STRIETER, R. M. Pathogenesis and Natural History of Usual Interstitial Pneumonia\*. **American College of Chest Physicians**, Los Angeles, v.128, p. S526-S532, aug. 2005.

SWIGRIS, J. J.; BROWN, K. K. Fibrose pulmonar idiopática: uma década de progressos. **Jornal Brasileiro de Pneumologia**, Brasília, v.32, n.3, p.249-260. 2006.



TRAVIS, W. D. et al. Idiopathic Nonspecific Interstitial Pneumonia: Prognostic Significance of Cellular and Fibrosing Patterns Survival Comparison with Usual Interstitial Pneumonia and Desquamative Interstitial Pneumonia. **The American Journal of Surgical Pathology**, Philadelphia, v.21, n.1, p.19-33, jan. 2000.

TRAVIS, W.D. et al. Idiopathic nonspecific interstitial pneumonia: report of an American Thoracic Society project. **American Journal of Respiratory and Critical Care Medicine**, New York, v.177, n.12, p. 1338-1347, jun. 2008.

VIEIRA, F. V.; CUSTÓDIO, F. B.; MENESES, A. C. O. Pneumonia intersticial aguda (síndrome de Hamman-Rich): relato de caso e revisão de literatura. **Revista da Sociedade Brasileira de Clínica Médica**, São Paulo, v.14, n.1, p.47, jan-fev. 2016.

VIRK, K.R.; FRAIRE, A.E. Interstitial Lung Diseases That Are Difficult to Classify. **Archives of Pathology & Laboratory Medicine**, New Heaven, v.139, p. 984-988, aug. 2015.

VOURLEKIS, J. S.; BROWN, K. K.; SCHWARZ, M. I. Acute Interstitial Pneumonitis: Current Understanding Regarding Diagnosis, Pathogenesis, and Natural History. **Seminars in Respiratory and Critical Care Medicine**, New York, v.22, n.4, p.399-408, mar. 2001.

YOSHIHARA, S. et al. Bronchiolitis obliterans syndrome (BOS), Bronchiolitis obliterans organizing pneumonia (BOOP), and other late-onset noninfectious pulmonary complications following allogeneic hematopoietic stem cell transplantation. **American Society for Blood and Marrow Transplantation**, Michigan, v. 13, p. 749-759, may. 2007.

YOUSEM, S.A.; DACIC, S. Idiopathic Bronchiolocentric Interstitial Pneumonia. **The United States and Canadian Academy of Pathology**, Pittsburgh, v.15, n.11, p. 1148-1153, aug. 2002.